



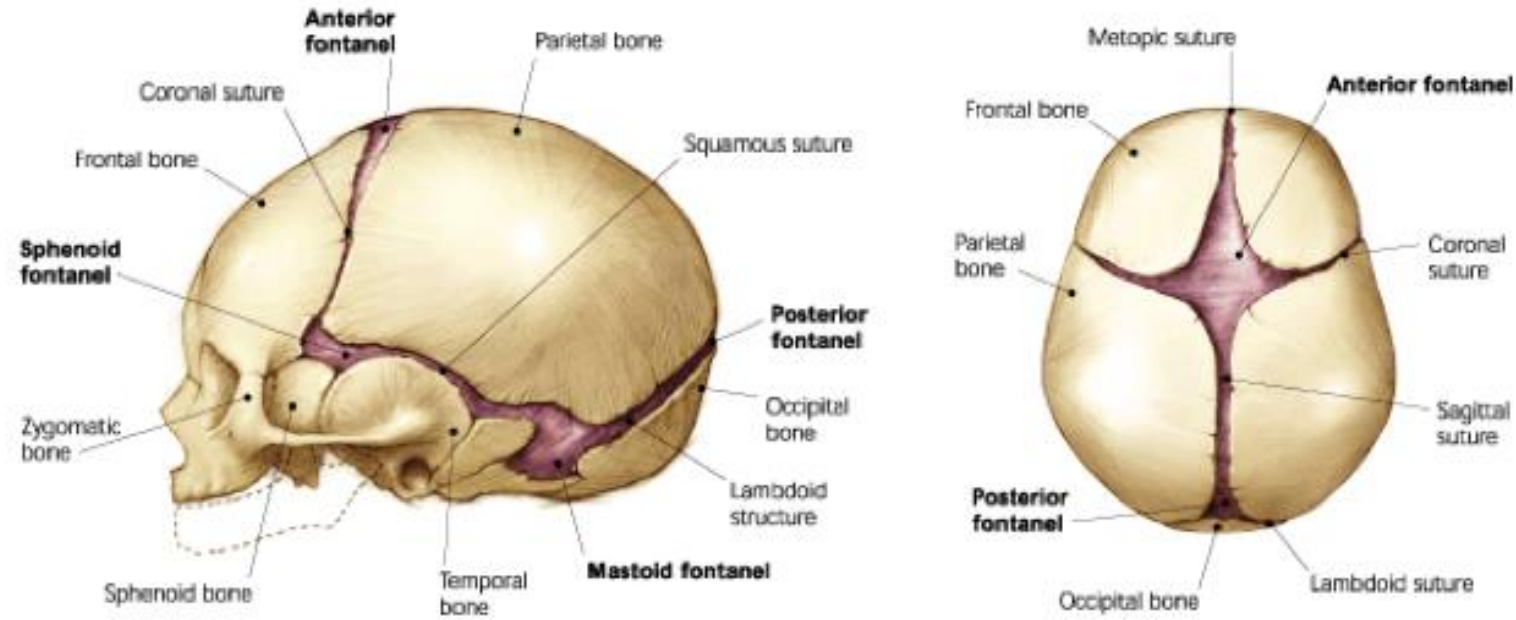
30 ANNI DI OSTEOPATIA IN ITALIA
SVILUPPO, RICERCA E IDENTITÀ
24 - 25 - 26 GIUGNO 2022

- **Approccio Osteopatico
alla Plagiocefalia**

Margherita Gasperini

(fisioterapista, osteopata con specializzazione in osteopatia pediatrica)

Cranio del neonato



Dismorfismi Cranici

Classificazione

- Per “Dismorfismi Cranici” s’intende quella serie di problematiche che alterano la forma del cranio.

In base alle suture:

- Posizionali (o NON sinostotiche)
- Sinostotiche (CRANIOSTENOSI O CRANIOSINOSTOSI)

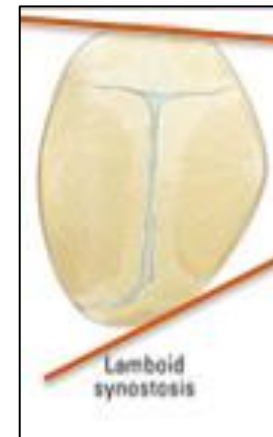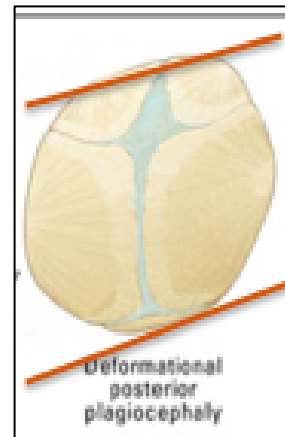
In base alla morfologia cranica:

- PLAGIOCEFALIA
- BRACHICEFALIA
- SCAFOCEFALIA
- TRIGONOCEFALIA
- TURRICEFALIA

Plagiocefalia

- La plagiocefalia NON SINOSTOTICA (o posizionale) è causata principalmente da forze estrinseche, di natura intrauterina e/o extrauterina. A differenza della forma sinostotica, la plagiocefalia posizionale è una problematica comune con un elevato tasso d'incidenza che varia però dai metodi di diagnosi.

Plagiocefalia NON SINOSTOTICA vs SINOSTOTICA



Perchè è così frequente?

- Assistiamo a un aumento considerevole di DP da quando nel 1992 “L’American Academy of Pediatrics” propose una campagna (“Back to Sleep”) per la riduzione del rischio di morti improvvise durante il sonno (SIDS), incoraggiando i genitori a far dormire il bambino in posizione supina. Tra il 1992 e il 1996 ciò portò a una diminuzione del 40% di SIDS, ma nello stesso tempo determinò un aumento importante del tasso d’incidenza delle plagiocefalie posizionali. (AAP,1992) (Pollak HA,2002) (Argenta LC,1996)
- Nel 2019 più del 30% di neonati che accedono al nostro poliambulatorio presentavano plagiocefalia.
- Nel 2020, erano circa il 46 %
- Nel 2021 circa il 37%
- (un recente studio italiano stima il tasso d’incidenza del 37,8% in bambini di 8-12 settimane)- (Ballardini et al. 2018)

Principali fattori predisponenti

PRENATALI

- Primiparietà
- Età avanzata della mamma
- Genere maschile
- Gemellarità
- Problematiche nell'utero (poco liquido, fibromi..)
- Presentazione podalica



PERINATALI

- Utilizzo forcipe/ventosa
- Prematurità
- Grande circonferenza cranio alla nascita

POST-NATALI

- Posizione supina durante il sonno
- Tummy time < 1v/die
- Torcicollo posturale
- Posizione nell'allattamento

*Boere-Boonekamp 2001,
van Vlimmeren 2007
Bialocerkowski 2008
Hutchison BL, 2004
Sergueef, 2006*

Problematiche connesse

Cause o conseguenze del problema??

torcicollo posturale



Rogers GF, 2009

visive



Siatkowski RM, 2005

uditive



Gupta P, 2003

masticatorie



St John D, 2002

estetiche



**Psicosociali
& neurocognitive**



Collett B, 2005- Martiniuk, 2017

Approccio Osteopatico

- Perché il genitore dovrebbe portare il proprio bimbo con plagiocefalia dall'osteopata?
- Che tipo di problematica è la plagiocefalia secondo un approccio osteopatico?
- Con quali figure professionali devo relazionarmi?

Exploring the impact of osteopathic treatment on cranial asymmetries associated with nonsynostotic plagiocephaly in infants

Sylvie Lessard^a, Isabelle Gagnon^{b,c,*}, Nathalie Trottier^a

A

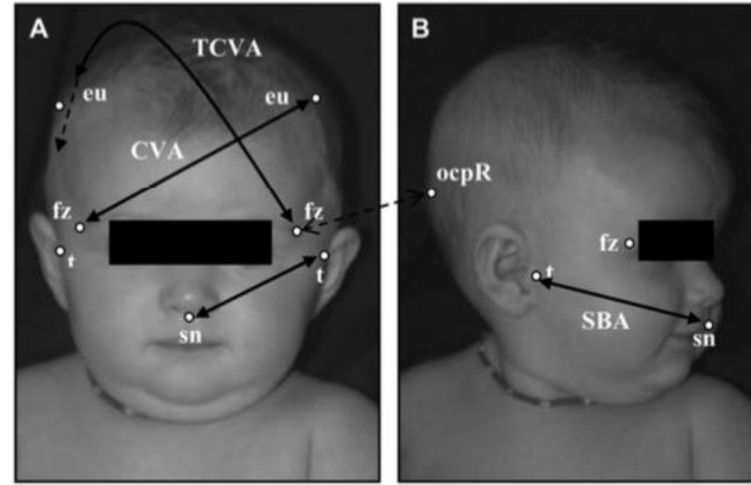


Fig. 2. Frontal (A) and lateral (B) views of the main measurements and anthropometric landmarks used to quantify asymmetries in NSOP, adapted from Kolar and Salter (1997).³ Skull Base Asymmetry (SBA), sn-t R/L: Difference of measurements between the subnasale (sn) landmark (junction of the septum nasal and skin of superior lip in the midline) and the tragus (t) (located at the notch above the tragus of the ear, the cartilaginous projection in front of the external auditory canal, where the upper edge of the cartilage disappear into the skin of the face). Cranial Vault Asymmetry (CVA), fzR-euL, fzL-euR: Difference of measurements between frontozygomatic (fz) (most lateral point on the frontozygomatic suture) and aurion (eu) (most lateral point on the head in the parietal region). Trans-cranial vault asymmetry (TCVA), fzR-ocpL, fzL-ocpR.^{114,24,39} Difference of measurements of the longer and the shorter oblique diameter (from the frontozygomaticus-occipital prominence/flatness).

- Studio clinico pilota con 12 bambini, età inferiore a 6,5 mesi
- 4 trattamenti osteopatici (ogni 2 sett) + consigli posturali
- Calibro antropometrico e strisce plagiocefalometriche
- Netto miglioramento in CVA (*cranial vault asimmetry*) SBA (*skull base asymmetry*); TCVA (*trans-cranial Vault asymmetry*)

> [Minerva Pediatr \(Torino\)](#). 2021 Nov 10. doi: 10.23736/S2724-5276.21.06588-5.
Online ahead of print.

Effects of osteopathic approach in infants with deformational plagiocephaly: an outcome research study

Margherita Gasperini ¹, Nicola Vanacore ², Luca Massimi ^{1 3}, Stefano Consolo ⁴,
Cristina Haass ³, Maria E Scapillati ³, Marco Petracca ^{4 5 6}

Affiliations + expand

PMID: 34755996 DOI: [10.23736/S2724-5276.21.06588-5](#)

Risultati

Confronto tra quanti bambini hanno migliorato o risolto l'asimmetria cranica tra il baseline e il follow-up

PCM Indices	Baseline	12-month follow up	Resolved at follow up	p-value
ODDI \geq 104%	33 (18 Mild; 8 Severe; 7 Very severe)	8 (8 Mild)	25 (75.8%)	<0.001
CPI \geq 90%	18 (10 Mild; 5 Severe; 3 Very severe)	0	18 (100%)	<0.001
EDI \geq 4 %	22 (13 Mild; 6 Severe; 3 Very severe)	5 (4 Mild; 1 Severe)	17 (77.3%)	<0.001

Discussioni/ riflessioni

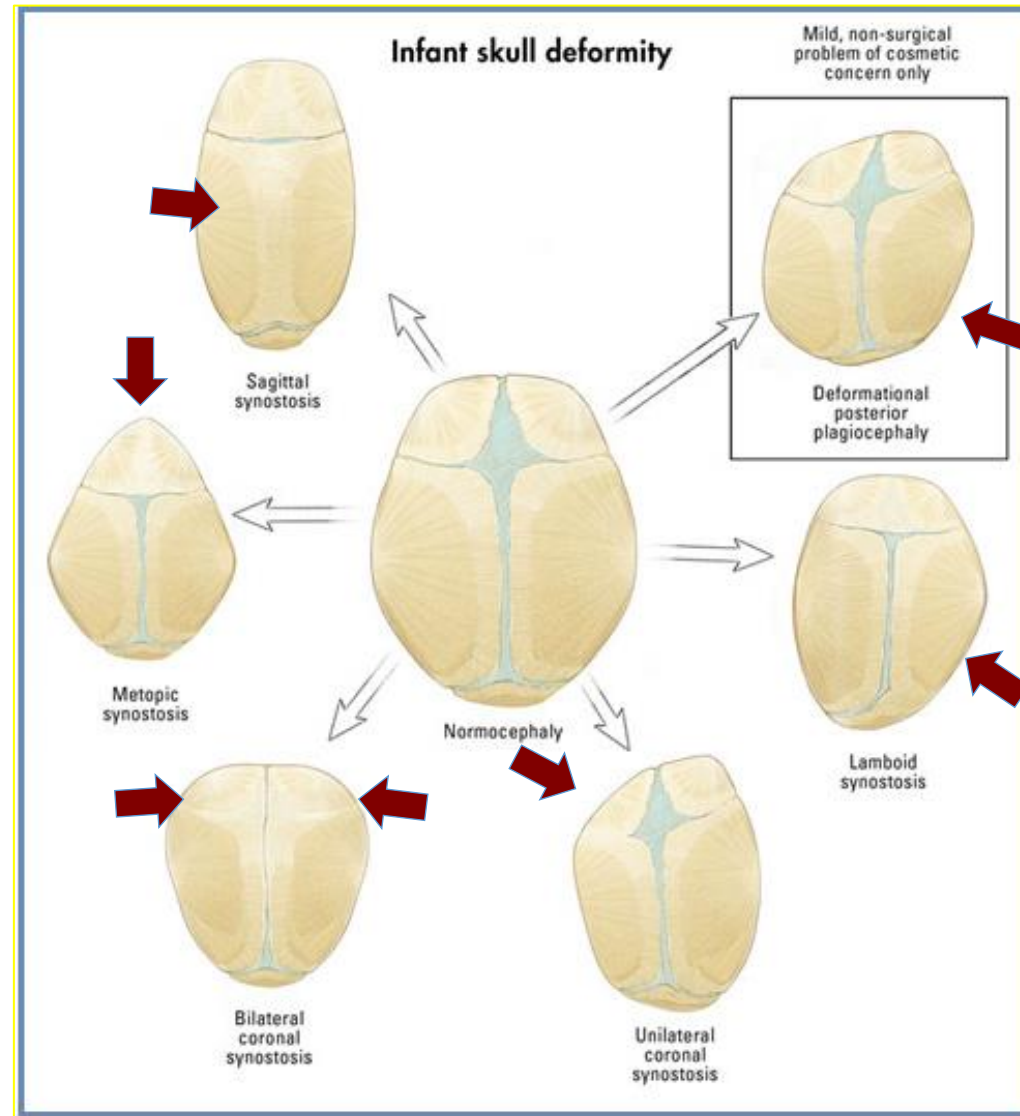
- Ipotesi che le disfunzioni somatiche, se non trattate, potrebbero ridurre la mobilità dei tessuti → diminuire le capacità motorie del bambino → possibile peggioramento dei dismorfismi cranici (*Amiel-Tison, 2006*)
- Correzione delle lesioni intraossee → spesso incontrate nelle plagiocefalie
- Altre correlazioni tra plagiocefalia e disfunzioni osteopatiche importanti
(*es. studio Sergueff e SSB in relazione al lateral strain pattern*)
- Presa in carico globale! → più vantaggioso rispetto a un approccio segmentale ristretto all'area cranica come la terapia con il casco
- Importanza dell'ipotesi di una sensitivizzazione centrale e periferica della parte superiore del collo e del tronco cerebrale nella DP, dove l'osteopatia potrebbe svolgere un ruolo chiave per riequilibrare questi aspetti neurologici.
(Zweedij, 2021)

Esempi di dismorfismi cranici

Scafocefalia (stenosi
s. sagittale)

Trigonocefalia
(stenosi metopica)

Brachicefalia
sinostotica
(stenosi bilaterale
coronarica)



Plagiocefalia
posizionale posteriore

plagiocefalia posteriore
(Craniostenosi lambdoidea)

Plagiocefalia anteriore
(craniostenosi coronarica)

Diagnosi differenziale

La PP (plagiocefalia posizionale) deve essere differenziata da 2 tipi di craniostenosi che possono a loro volta determinare un'asimmetria cranica: la sinostosi monolaterale della sutura coronale e lambdoidea.

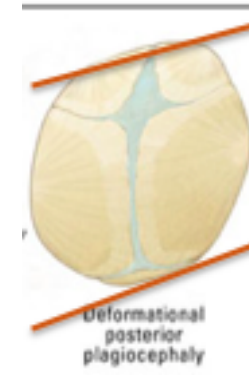L'emicranio omolaterale alla sinostosi appare di dimensioni globalmente ridotte, dando al cranio, osservato dal vertice un aspetto a trapezio.

Diagnosi differenziale

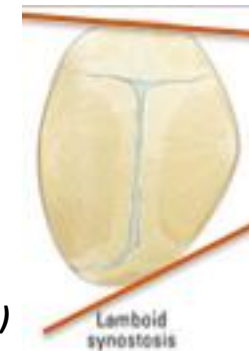La sinostosi monolaterale della sutura lambdoidea ^(B) può essere difficile da differenziare dalla PP ^(A), anche se alcune caratteristiche morfologiche possono aiutare nella diagnosi differenziale:

- la presenza di un rigonfiamento nella regione mastoidea;
- la presenza di un'evidente costrizione concava sotto-occipitale;
- l'altezza del cranio asimmetrica e minore dal lato dell'appiattimento, al contrario della PP(A), dove l'altezza del cranio è da questo lato compensativamente maggiore o uguale.

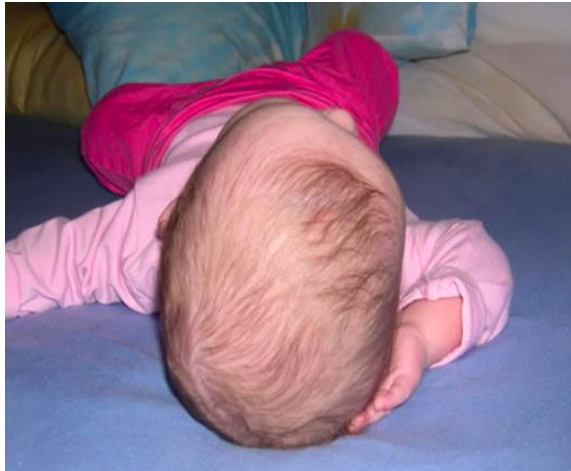(A)



(B)

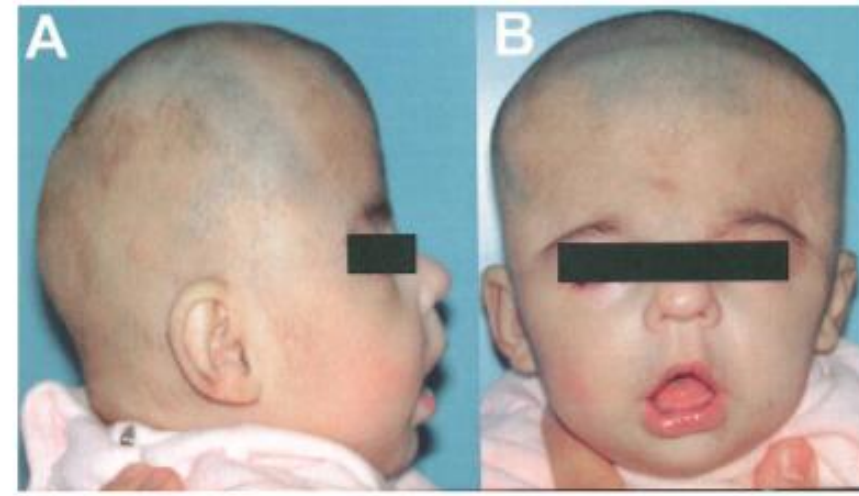


Diagnosi differenziale



Nella sinostosi coronale l'appiattimento della regione frontale omolaterale è accompagnata da un ridotto sviluppo della cavità orbitaria e da una deformazione del margine orbitario superiore, così che il globo oculare appare più grande, protrudente al di fuori della cavità orbitaria, come per un'apparente macroftalmia.

- La brachicefalia posizionale (BP) va differenziata dalla brachicefalia sinostotica (BS). Questa è una rara condizione caratterizzata dalla sinostosi di entrambe le suture coronali.



Punti chiave della diagnosi differenziale

Caratteristica	PP non sinostotica	Craniosinostosi
Definizione	Anormalità della forma del cranio dovuta a forze estrinseche	Fusione prematura di una o più suture del cranio
incidenza	comune	rara
Forme più comuni	Deformazione unilaterale posteriore (plagiocefalia posizionale) o bilaterale (brachicefalia)	C. lambdoidea unilaterale o bilaterale, C. Sagittale (scafocefalia) C. Metopica (trigonocefalia)
Principali differenze	<ul style="list-style-type: none"> - Testa normale alla nascita - Forma a "parallelogrammo" o piatta bilaterale - Orecchio traslato anteriormente e bozza frontale omolaterale 	<ul style="list-style-type: none"> - Deformità già probabile alla nascita, <ul style="list-style-type: none"> - Forma trapezoidale - Orecchio traslato posteriormente <ul style="list-style-type: none"> - Rigidità ossee palpabili
Management	<ul style="list-style-type: none"> - riposizionamento, cura posturale, trattamenti(fisioterapia/osteopatia) - caschetto (?) 	<ul style="list-style-type: none"> - Solitamente chirurgico - Caschetto come aiuto post intervento in alcuni casi

Campanelli d'allarme

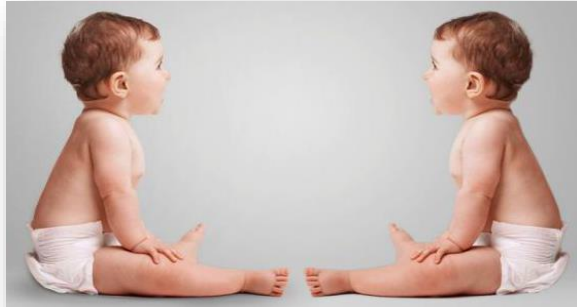


- ❖ Rallentamento o arresto crescita circonferenza cranica
- ❖ Peggioramento della plagiocefalia o comparsa di asimmetrie facciali
- ❖ Comparsa di prominenze ossee anomale, comparsa salienze suture
- ❖ Ritardi neurosviluppo

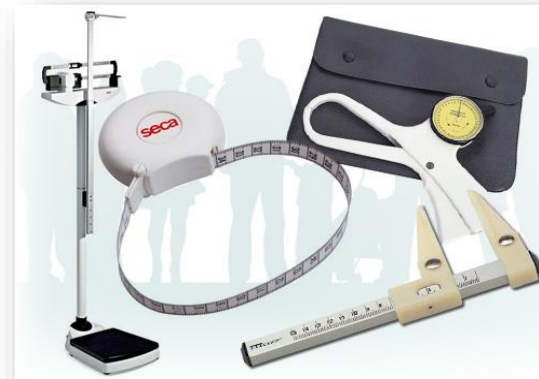Approccio Osteopatico

- Quali sono gli strumenti, utili nella mia clinica, per effettuare misure sul cranio del neonato?

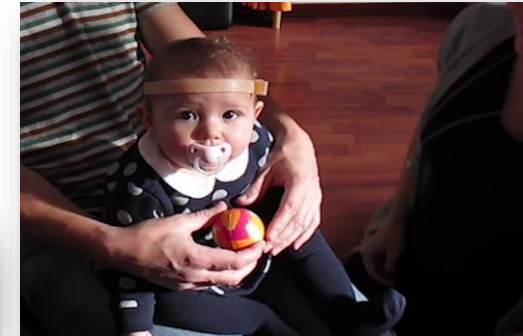Misurazione e Valutazione



SCALA DI ARGENTA
Argenta, 2004



**MISURAZIONI
ANTROPOMETRICHE**
Wilbrand JF, 2011



PLAGIOCEFALOMETRIA
Van Vlimmeren, 2006



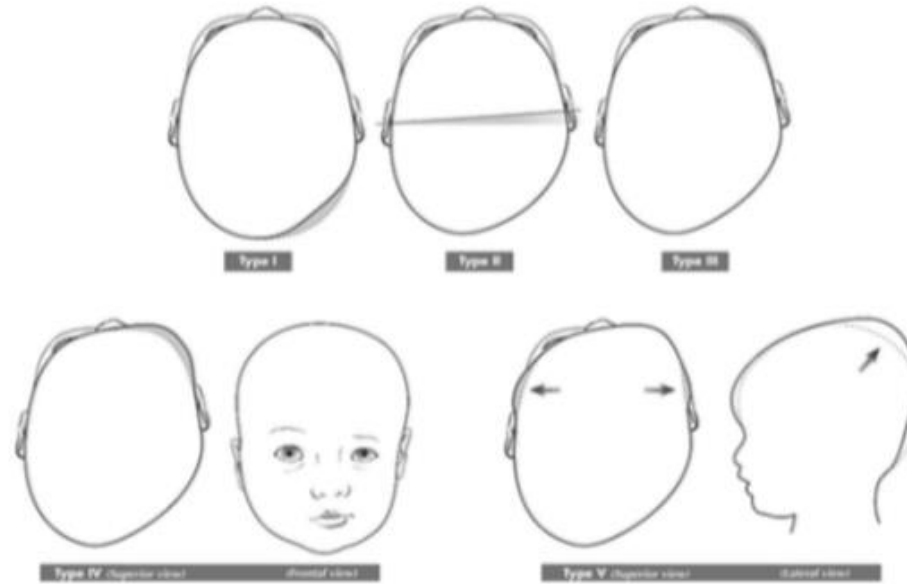
SCANNER 3D
Holowka MA, 2017;



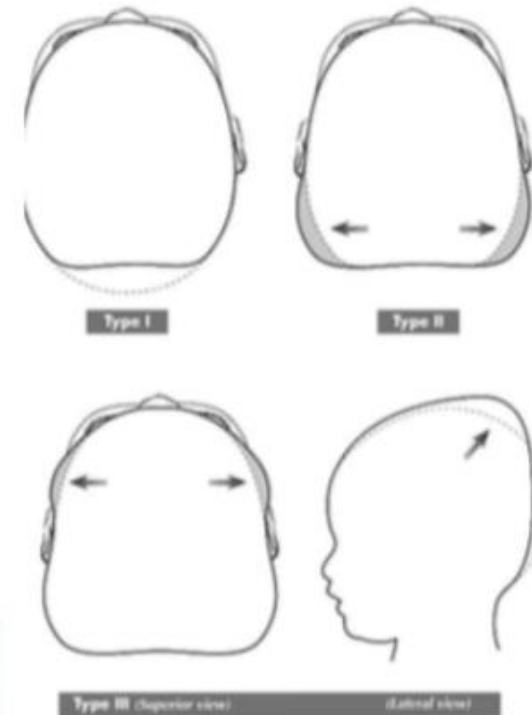
FOTOGRAMMETRIA
Hutchinson, 2005

Scala di Argenta

Occipital Plagiocephaly



Posterior Brachiocephaly

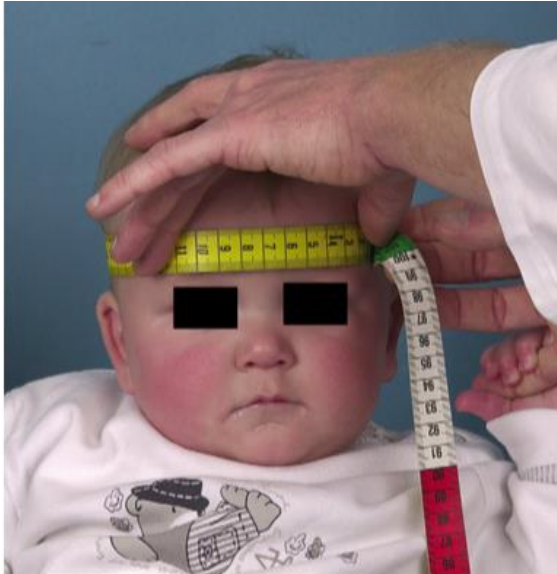

Clinical Finding	Observation position	Type 1	Type 2	Type 3	Type 4	Type 5
Posterior Asymmetry	Directly posterior	Present	Present	Present	Present	Present
Ear Malposition	Directly above, seated in lap, fingers in ears	Absent	Present	Present	Present	Present
Frontal Asymmetry	Directly anterior	Absent	Absent	Present	Present	Present
Facial Asymmetry	Directly anterior	Absent	Absent	Absent	Present	Present
Temporal Bossing or Posterior Vertical Cranial Growth	Directly lateral	Absent	Absent	Absent	Absent	Present

Misurazioni col calibro e craniometro

Il craniometro e il calibro antropometrico forniscono delle misurazioni oggettive e quantitative della deformità

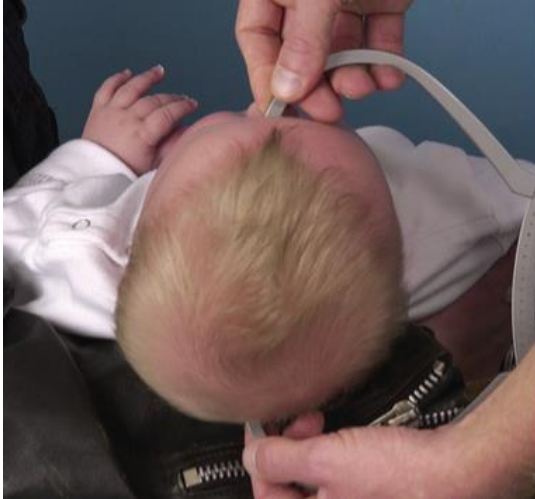- Posizione del bambino: solitamente seduto in braccio al genitore, che aiuta nella misurazione



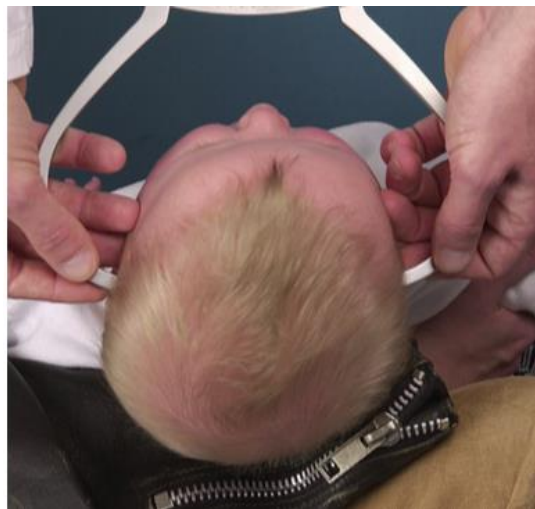Misurazione della circonferenza cranica: posizionare il metro direttamente sopra le sopracciglia del neonato. La misurazione deve includere la glabella, e l'opistocranio. Il metro non deve essere stretto attorno alla circonferenza della testa.

L'esaminatore deve fare attenzione che non ci siano pieghe e che il metro sia in posizione orizzontale.

Misurazioni col calibro e craniometro

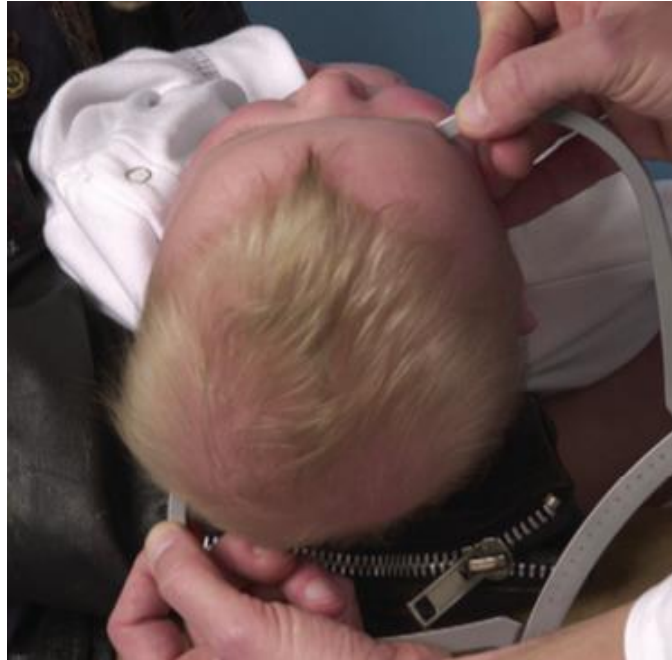

Diametro A/P : distanza tra dalla glabella a opistocranium. Tenere parallelo lo strumento



Diametro L/L: distanza eurion-aurion (massima ampiezza del cranio), è il punto più sporgente del cranio solitamente vicino alla sutura squamosa, 1 cm sopra il padiglione auricolare. in caso di spostamento dell'orecchio, i punti di misurazione devono essere spostati in base allo spostamento dell'orecchio. Tenere parallelo lo strumento

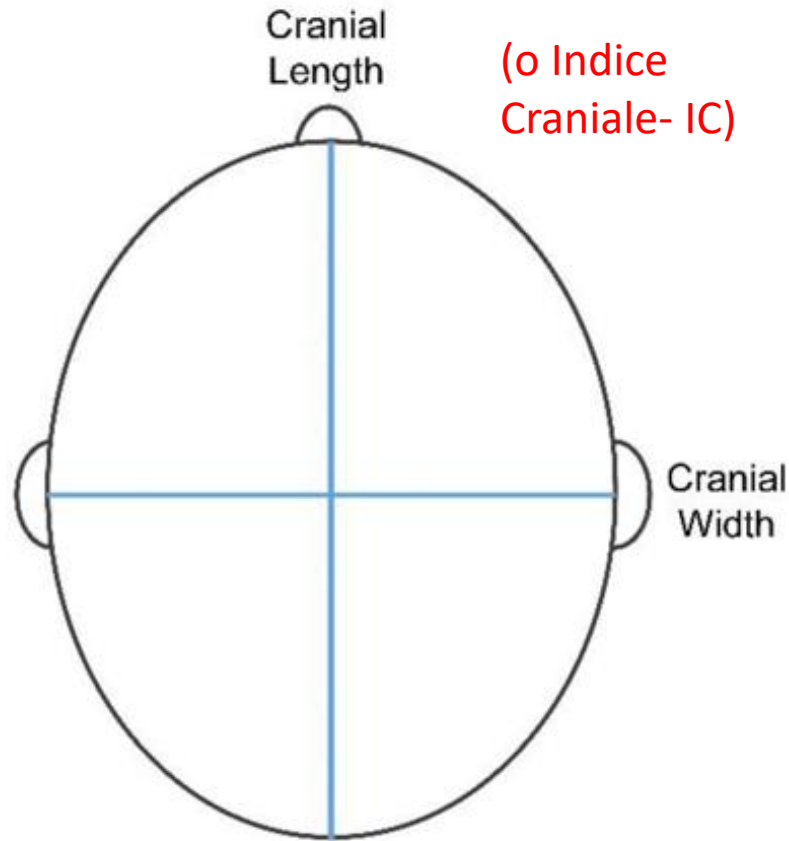
Misurazioni col calibro e craniometro



Diametro obliquo (DX e Sx): le diagonali sono misurate su un piano orizzontale dal punto più sporgente della bozza frontale, al punto lambdoideale controlaterale (ld) che segna l'incrocio della circonferenza cranica con la sutura lambdoidea.

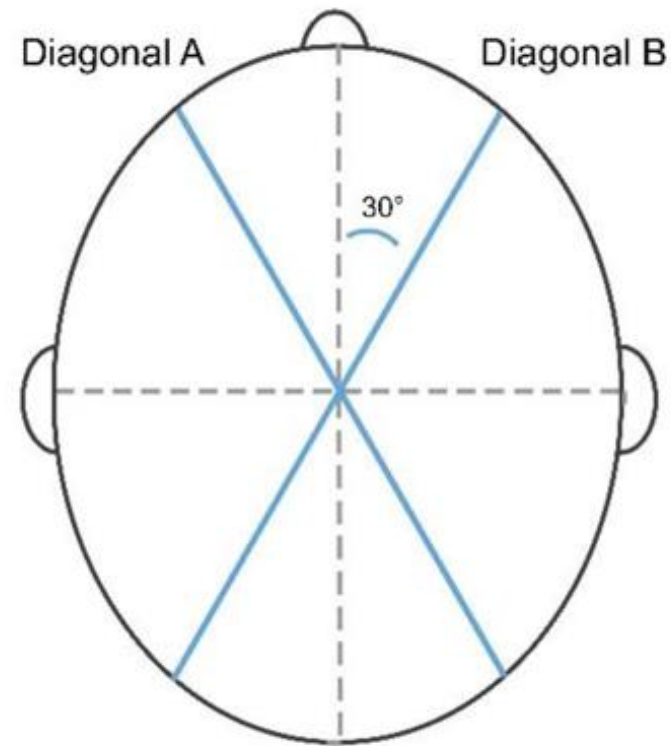
Indice craniale e indice di asimmetria della volta craniale

(A) Cephalic Ratio (CR)



$$CR = \frac{\text{Cranial Width}}{\text{Cranial Length}} \times 100$$

(B) Cranial Vault Asymmetry Index (CVAI)



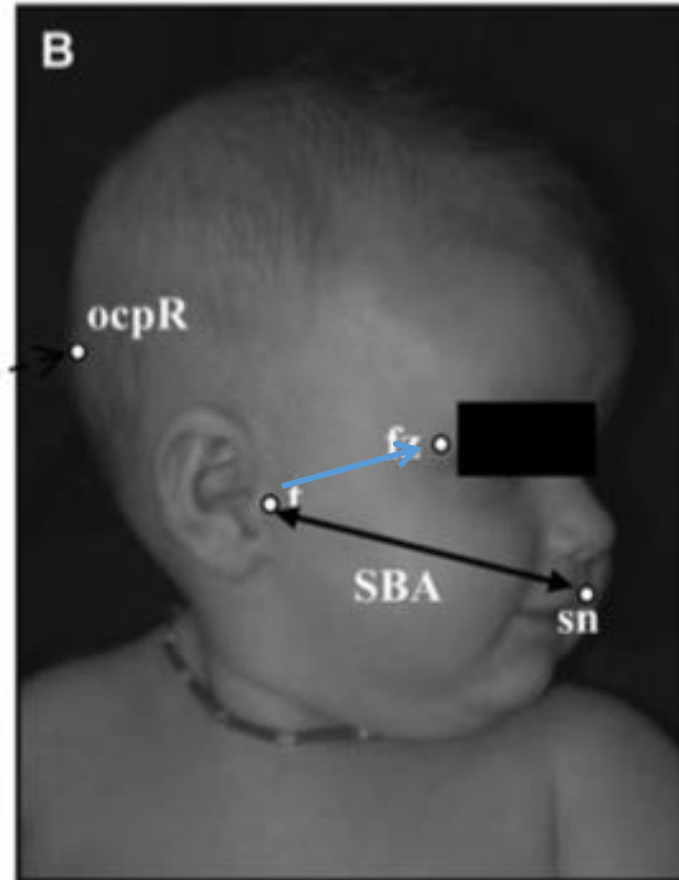
$$CVAI = \frac{\text{Diagonal A} - \text{Diagonal B}}{\text{Diagonal A}} \times 100$$

(where Diagonal A is greater than B)

Plagiocephaly Severity Scale

Level	Clinical Presentation	Recommendation	CVAI
1 Normal	All symmetry with in normal limits	No treatment	< 3.5%
2 Mild	<input type="checkbox"/> Minimal asymmetry in one posterior quadrant <input type="checkbox"/> No secondary changes	<input type="checkbox"/> Repositioning program <input type="checkbox"/> If 2 Month of repositioning has failed, cranial remolding orthosis at parent's request for cosmetic purposes	3.5 % to 6.25%
3 Moderate	<input type="checkbox"/> Two quadrant involvement <input type="checkbox"/> Moderate to severe posterior quadrant flattening <input type="checkbox"/> Minimal ear shift and/or anterior involvement	<input type="checkbox"/> Repositioning program or <input type="checkbox"/> Cranial remolding orthosis-based on age and history	6.25% to 8.75%
4 Severe	<input type="checkbox"/> Two or three quadrant involvement <input type="checkbox"/> Severe posterior quadrant flattening <input type="checkbox"/> Moderate ear shift <input type="checkbox"/> Anterior involvement including noticeable orbit asymmetry	Cranial remolding orthosis	8.75% to 11.0%
5 Very Severe	<input type="checkbox"/> Three or four quadrant involvement <input type="checkbox"/> Severe posterior quadrant flattening <input type="checkbox"/> Severe ear shift <input type="checkbox"/> Anterior involvement including orbit and cheek asymmetry	Cranial remolding orthosis	> 11.0%

Altre misure antropometriche da indagare




Plagiocefalometria

(van Vlimmeren LA. Et al,2006)

Consiste nell'utilizzare una striscia di materiale termoplastico, riscaldato in acqua calda per essere reso malleabile e poi applicato attorno alla testa del bimbo per crearne una circonferenza che passi dai punti di repere sopracitati.

Una volta indurito vengono segnati 3 punti in corrispondenza delle due orecchie e del naso. Dopo aver rimosso l'anello viene individuato un 4° punto equidistante tra le due orecchie, infine si riporta il tutto su carta tramite fotocopiatrice, per prendere le misure riportate qui a fianco.



Plagiocefalometria

CLASSIFICAZIONE DELL' ASIMMETRIA SECONDO VAN VLIMMEREN

Tab.1: Indici craniali e classificazione del grado di asimmetria secondo Van Vlimmeren.

	FORMULA	NORMALE	MODERATA	SEVERA	MOLTO SEVERA
ODDI(%)	Indice asimmetria craniale (Rapp. Diametri obliqui) ODL/ODR x 100	<104	104<X<108	108<X<112	≥112
CPI (%)	Indice craniale SD/AP x 100	<90	90<X<95	95<X<100	≥100
EDI (%)	Asimmetria orecchie ED/AP x100	<4	4<X<7	7<X<10	≥ 10

(ODDI: Oblique Diameter Difference Index)

(CPI: Cranial Proportional Index)

(EDI: Ear Deviation Index)

Quali sono le misurazioni normali?

NON ESISTONO DELLE VERE E PROPRIE LINEE GUIDA UNIVERSALI, SECONDO ESPERIENZE CLINICHE POSSIAMO DIRE:

Alla nascita la circonferenza del cranio del bambino dovrebbe misurare tra i 33 e i 36 cm (bambino a termine)

- *La crescita è di circa 1,5 cm/mese di circonferenza nei primi 6 mesi e poi 1 cm/mese fino a 12 mesi*
- *La FA si chiude tra 9 e 18 mesi*
- *75 % < IC > 90 % ; (IC<75% →scafocefalia IC≥90% Brachicefalia)*
- *CVAI > 3,5% (O comunque una differenza delle diagonali che non superi i 4mm in un cranio con FA chiusa)*

Approccio Osteopatico

- Su cosa mi devo focalizzare per effettuare una buona diagnosi?
- Secondo quali criteri elaboro un piano di trattamento?
- Che ruolo assumono i genitori nella riuscita del trattamento?

Diagnosi Osteopatica

1- ESAME OBIETTIVO:

Anamnesi gravidanza/parto e post-parto:

- Per individuare eventuali fattori di rischio pre/peri/post-natali (es prematurità, tipo presentazione, ventosa, tumori da parto, travaglio lungo, allattamento bambino...)
- Chiedere di eventuali preferenze posturali o di problematiche viscerali (influenzano la postura!!)
- Allattamento (biberon/preferisce un seno, perché..)
- Indagare sullo stato di salute del bambino

Misurazioni antropometriche

Osservazione

- Motricità spontanea (sviluppo psicomotorio in linea con l'età?)
- atteggiamento posturale globale (API?)
- Presenza di torcicollo
- morfologia cranica (plagio, brachi, scafo..)
- Presenza di asimmetrie facciali
- posizione delle orecchie
- Simmetria/grandezza degli occhi (+ dotto lacrimale)
- Presenza di aree di alopecia

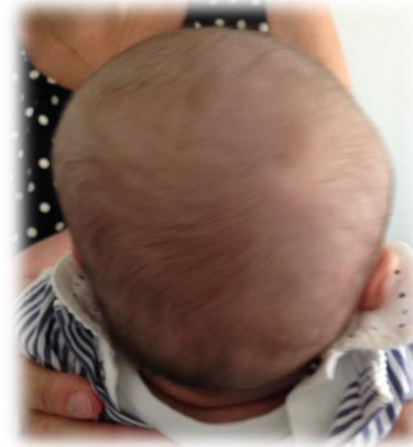Osservazione dei cranio



OSSERVAZIONE FRONTALE

Questo consente all'esaminatore di determinare la presenza di asimmetrie della fronte e della faccia.

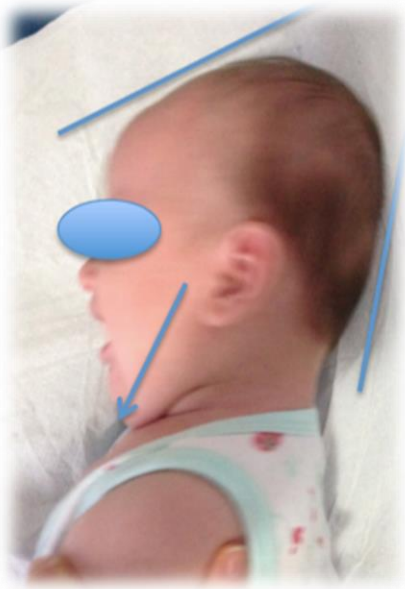La concomitante presenza di anomalie di posizione e/o di motilità del collo è facilmente percepita da questo punto di osservazione.



POSTERIORE

Ci permette di confermare un'eventuale dislocazione cranio-caudale (sul piano assiale) dei padiglioni auricolari, notare inclinazioni dell'occipite o della cerniera C0-C1.

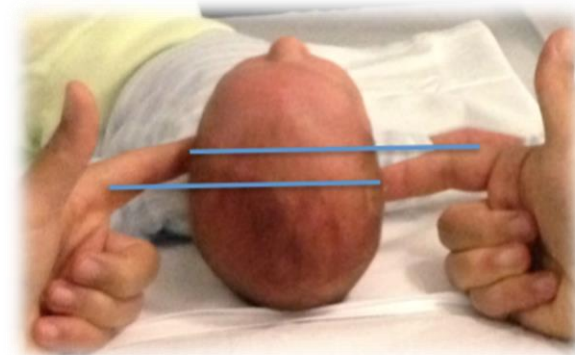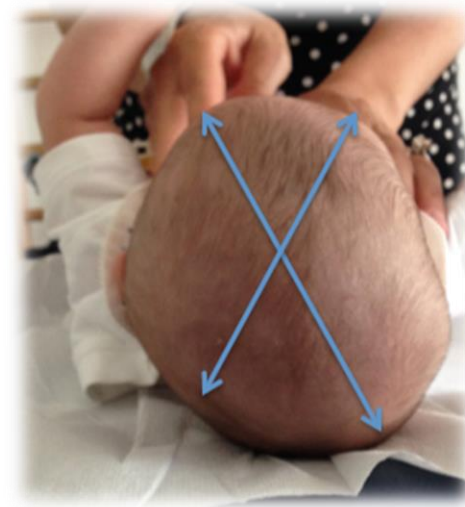Osservazione dei cranio



LATERALE-(bilaterale)
osserviamo distorsioni
verticali della volta,
schiacciamenti del
massiccio facciale,
conferme di eventuali
rigonfiamenti della bozza
frontale

DALL'ALTO (bambino
supino, Gli indici
dell'esaminatore sono posti
in ciascuno dei canali uditivi
in modo da definirne un'
eventuale dislocazione
antero-posteriore
(presentano la posizione e
l'orientamento della rocca
petrosa e testimoniano
eventuali asimmetrie della
base cranica)

In caso di PP; Il cranio, da
questo punto di
osservazione, mostrerà una
deformazione a
parallelogramma (con
bozza frontale prominente
omolaterale alla PP)



Test mobilità

2- TEST DI MOBILITA' GLOBALE:

- Mobilità All, bacino, cingoli,
- Mobilità simmetrica del collo (inseguimento oggetto)
- Valutazione della colonna vertebrale e del torace
- Tensione a livello diaframmatico, pleurico, indagare la sfera viscerale

3- VALUTAZIONE DELLA SFERA CRANIALE:

- Palpazione fontanelle e suture craniche, ossa craniali
- SSB, OM ...
- Valutazione di lesione intraossee
- Tensioni oculari, condili mandibolari, palato, tensioni deglutitorie, lingua/suzione.
- Membrane di tensione reciproca

Trattamento

- Approccio al bambino
- Posizione del bambino (età, collaboratività, posizione genitore (?))
- Tipo di tecniche
- TRATTAMENTO “GLOBALE”
(liberare: sacro, bacino, AAll, cingolo pelvico, tronco, diaframma, tensioni viscerali, deglutizione)
- VERIFICARE C0-C1
- NEL CRANIO:
Liberare accavallamenti suturali, Normalizzare le zone di lesioni intraossee (rigonfiamento o zone piane), correzione lesioni SSB
- Normalizzare tensioni membranose
- Normalizzare tono muscolatura cervicale
-

Piano di trattamento

**DOTTORE E' GRAVE?
SI RISOLVERA'?
QUANTE SEDUTE DOBBIAMO FARE?**

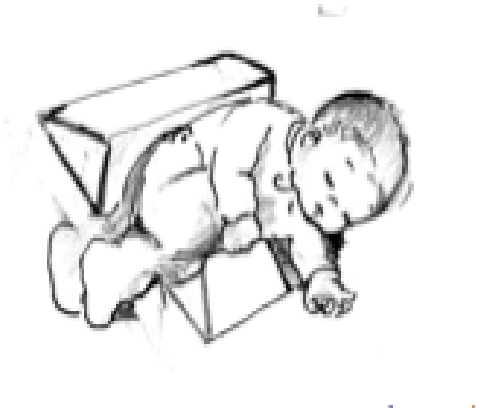

Piano di trattamento

***QUANDO RIVEDERE IL BAMBINO?
PER QUANTO TEMPO PRENDERLO IN CARICO?***

- **Gravità della deformità**
- **Problematiche connesse**
- **Età del bambino**
- **Collaborazione del bambino**
- **Collaborazione dei genitori**
- **(eventualmente parlare con il pediatra per consigliare la visita presso uno specialista)**

Indicazioni ai genitori



- **Sonno** far dormire il bambino in posizione “semi-laterale” in modo da non mantenerlo sempre in posizione supina (lato della plagiocefalia sopra).

La posizione prona da sveglio (“**tummy time**”) deve essere praticata quotidianamente. Inoltre stimola il controllo anti-gravitario del capo.



Indicazioni ai genitori

- *Se possibile cambiare la **posizione del lettino** rispetto alle fonti di luce e ai genitori.*
- *cercare di correggere la posizione del **fasciatoio**.*
- ***pasti/ allattamento**: metterlo nella postura che lo stimoli a girare la testolina dal lato correttivo,*
- *se mangia già seduto, date da mangiare al bambino di fronte da voi e da entrambi i lati cercando però di favorire il lato “correttivo” al problema.*
- ***cambio del pannolino**:*
- *durante il cambio del pannolino favorite i movimenti della testa attraendolo in diverse posizioni (sempre cercando di stimolare il lato correttivo)*
- ***Gioco**: mettete i giocattoli del vostro bebè in modo da incoraggiarlo a usare la mano del lato correttivo*



30 ANNI DI OSTEOPATIA IN ITALIA
SVILUPPO, RICERCA E IDENTITÀ
24 - 25 - 26 GIUGNO 2022

Grazie per l'attenzione

Bibliografia

American Accademy of Pediatrics. Task force on infant positioning and SIDS. Positioning and sudden infant death syndrome. *Pediatrics*, 1992; 1120-26.

Argenta LC, David LR, Wilson JA, Bell WO. An increase in infant cranial deformity with supine sleep positioning. *J Craniofac Surg.*,1996 ; 7(1):5-11.

Argenta L, David L, Thompson J. Clinical classification of positional plagiocephaly [published correction appears in *J Craniofac Surg.* 2004 Jul;15(4):705]. *J Craniofac Surg.* 2004;15(3):368-372. doi:10.1097/00001665-200405000-00004

Ballardini E, Sisti M, Basaglia N, Benedetto M, Baldan A, Borgna-Pignatti A, Garani G. Prevalence and characteristics of positional plagiocephaly in healthy full-term infants at 8–12 weeks of life. *European Journal of Pediatrics* (2018) 177:1547–1554

Bialocerkowski AE, Vladusic SL, Wei Ng C. Prevalence, risk factors, and natural history of positional plagiocephaly: a systematic review. *Dev Med Child Neurol.* 2008;50(8):577-586. doi:10.1111/j.1469-8749.2008.03029.

Boere-Boonekamp MM, van der Linden-Kuiper LT LT. Positional preference: prevalence in infants and follow-up after two years. *Pediatrics.* 2001;107(2):339-343. doi:10.1542/peds.107.2.339

Collett B, Breiger D, King D, Cunningham M, Speltz M. Neurodevelopmental implications of "deformational" plagiocephaly. *J Dev Behav Pediatr.* 2005 Oct;26(5):379-89. doi: 10.1097/00004703-200510000-00008. PMID: 16222180; PMCID: PMC3393045.

Gupta PC, Foster J, Crowe S, Papay FA, Luciano M, Traboulsi EI. Ophthalmologic findings in patients with nonsyndromic plagiocephaly. *J Craniofac Surg.* 2003;14(4):529-532. doi:10.1097/00001665-200307000-00026

Hutchison BL, Hutchison LA, Thompson JM, Mitchell EA. Plagiocephaly and brachycephaly in the first two years of life: a prospective cohort study. *Pediatrics* 2004;114(4):970-980. doi:10.1542/peds.2003-0668-F

Bibliografia

Holowka MA, Reisner A, Giavedoni B, Lombardo JR, Coulter C. Plagiocephaly Severity Scale to Aid in Clinical Treatment Recommendations. *J Craniofac Surg*. 2017;28(3):717-722. doi:10.1097/SCS.0000000000003520

Martiniuk AL, Vujovich-Dunn C, Park M, Yu W, Lucas BR. Plagiocephaly and Developmental Delay: A Systematic Review. *J Dev Behav Pediatr*. 2017 Jan;38(1):67-78. doi:10.1097/DBP.0000000000000376. PMID: 28009719.

Nield LS, Brunner MD, Kamat D. The infant with a misshapen head. *Clin Pediatr (Phila)*. 2007;46(4):292-298. doi:10.1177/0009922806292027

Pollack HA, Frohna JG. Infant sleep placement after the Back to Sleep campaign. *Pediatr*. 109 (2002): 608– 614.

Robinson S, Proctor M. Diagnosis and management of deformational plagiocephaly. *Journal of Neurosurgery: Pediatrics*, 2009; 3 (4): 284-295.

Rogers GF, Oh AK, Mulliken JB. The role of congenital muscular torticollis in the development of deformational plagiocephaly. *Plast Reconstr Surg*, 2009;123(2): 643-52.

St John D, Mulliken JB, Kaban LB, Padwa BL. Anthropometric analysis of mandibular asymmetry in infants with deformational posterior plagiocephaly [published correction appears in *J Oral Maxillofac Surg*. 2005 Mar;63(3):419]. *J Oral Maxillofac Surg*. 2002;60(8):873-877.

Sergueef N, Nelson KE, Glonek T. Palpatory diagnosis of plagiocephaly. *Complement Ther Clin Pract*. 2006;12(2):101-110. doi:10.1016/j.ctcp.2005.11.001

Siatkowski RM, Fortney AC, Nazir SA, et al. Visual field defects in deformational posterior plagiocephaly. *J AAPOS*. 2005;9(3):274-278. doi:10.1016/j.jaaapos.2005.01.011

Velardi F. Le deformazioni posizionali del cranio: eziologia e diagnosi differenziale. *Area Pediatrica* 2012;13(1):5-19.

van Vlimmeren LA, Takken T, van Adrichem LN, van der Graaf Y, Helders PJ, Engelbert RH. Plagiocephalometry: a non-invasive method to quantify asymmetry of the skull; a reliability study. *Eur J Pediatr*. 2006;165(3):149-157. doi:10.1007/s00431-005-0011-1

van Vlimmeren LA, van der Graaf Y, Boere-Boonekamp MM, L'Hoir MP, Helders PJ, Engelbert RH. Risk factors for deformational plagiocephaly at birth and at 7 weeks of age: a prospective cohort study. *Pediatrics*. 2007;119(2):e408-e418. doi:10.1542/peds.2006-2012

Wilbrand JF, Wilbrand M, Pons-Kuehnemann J, et al. Value and reliability of anthropometric measurements of cranial deformity in early childhood. *J Craniomaxillofac Surg*. 2011;39(1):24-29. doi:10.1016/j.jcms.2010.03.010.